PET検診で発見された、リンパ節転移を伴う食道癌

・症例背景

60代　男性
自覚症状などはないが、年齢の節目としてPET/CT検診を受診された。

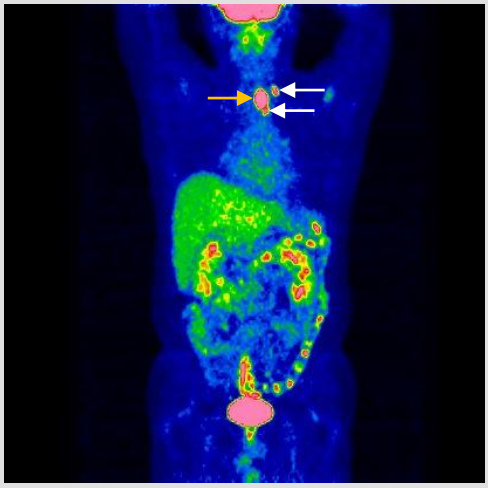

PET（MIP像）

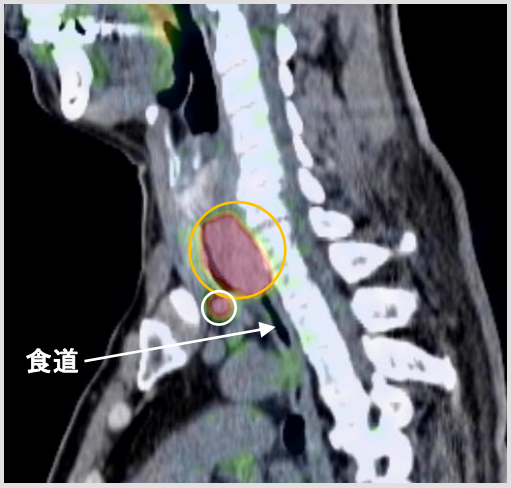

PET/CT 融合画像（矢状断像）

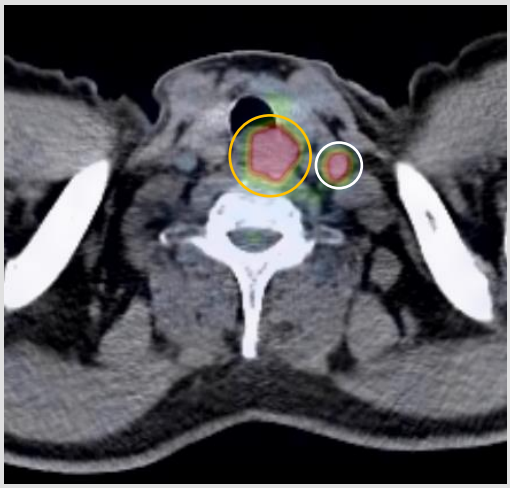

PET/CT　融合画像（横断像）

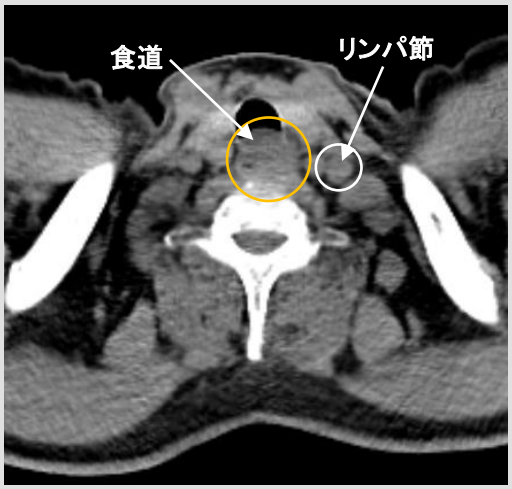

CT（横断像）

CTでは硬いものほど白く映り、空気は黒く映ります。臓器はその中間で、灰色に映っています。
食道は通常、中は空気になっているため黒く映ります。
黄色の丸の場所は食道の壁が腫れているため、CTで灰色に映っています。
ここがPETでは赤くなっており、薬が集まっては悪い場所だとわかります。これが食道がんです。

白い丸はリンパ節です。ここにも栄養を欲張るがんが移ってきたため、PETで赤くなっています。
これがリンパ節に転移した状態です。

・まとめ

自覚症状はなかったものの、PET検診で食道がんと、そのリンパ節転移が見つかった例です。

私たち(PET)が見つけたいものは、その後の人生に関わるような悪いがんです（命に関わらないような、見つけなくても良いがんも存在します）。
そのようながんは、貪欲に成長しようとするためPETではっきりと映ります。
（栄養を多く摂らないためPETで映りにくいがんもありますが、その特徴から見つけ方を知っています。）

転移があっても、最適な治療法は見つかります。
もし心配なこと、もっと詳しく話を聞いてみたいことなどありましたら、いつでもお問い合わせください。